

Васкуларна деменција: истине и контроверзе

Александра Павловић^{1,2}, Драган Павловић³, Вук Алексић², Надежда Штернић^{1,2}

¹Клиника за неурологију, Клинички центар Србије, Београд, Србија;

²Медицински факултет, Универзитет у Београду, Београд, Србија;

³Факултет за специјалну едукацију и рехабилитацију, Универзитет у Београду, Београд, Србија

КРАТАК САДРЖАЈ

Васкуларна деменција (ВаД) је после Алцхајмерове болести друга по учесталости деменција, која се заживотно дијагностикује код око 20% свих дементних болесника. Петогодишње преживљавање оболелих од ВаД је 39%, у односу на 75% здравих особа истог животног доба. Због тога је веома важно правовремено и тачно поставити дијагнозу ВаД. Фактори ризика за настанак ВаД су истоветни онима за мождани удар, те постоје значајне могућности за превенцију васкуларног когнитивног пада. Когнитивни пад се испољава нагло или постепено током три месеца од можданог удара, али је могуће и тзв. шуњајуће напредовање интелектуалног пропадања. У неуролошком налазу се могу наћи пирамидални и екстрапирамидални знаци, псеудобулбарна парализа, поремећаји ходања и инконтиненција урина. Неуропсихолошки профил обухвата тешкоће промене когнитивног сета, погоршање фонемске флуентности, оштећење вербалног учења, персеверативност, тешкоће копирања сложеног цртежа, а код кортикално лоцираних лезија и сметње говора и праксије. Основа дијагнозе је, поред анамнезе, неуролошког прегледа и неуропсихолошког испитивања, налаз на снимцима мозга скенером и/или магнетном резонанцијом. Контрола васкуларних фактора ризика је најзначајнија мера у превенцији ВаД. Савремене препоруке за лечење болесника са ВаД истичу да донепезил може бити користан за побољшање когнитивног стања болесника са ВаД на нивоу класе *I/a* препорука, нивоа доказа *A*, док мемантин може бити користан код болесника с мешовитом ВаД, с елементима Алцхајмерове болести.

Кључне речи: васкуларна деменција; фактори ризика; мождани удар

УВОД

Васкуларна деменција (ВаД) је после Алцхајмерове болести (АБ) друга по учесталости деменција, која се заживотно дијагностикује код око 20% свих дементних особа [1]. Међу 15% обдукованих болесника са деменцијом откривају се патохистолошка обележја ВаД, док код још 10–15% постоји комбинација патолошких налаза ВаД и АБ [2, 3]. С друге стране, промене у виду лакунарних исхемија и исхемијских лезија беле масе (ЛБМ), које су у основи ВаД, виђају се често на снимцима мозга магнетном резонанцијом (МР) код когнитивно очуваних особа с васкуларним факторима ризика после првог можданог удара (МУ), али и оних са деменцијом АБ типа, деменцијом Левијевих тела и друге етиологије [4].

Особе оболеле од ВаД могу да буду значајно моторно онеспособљене након првог или понављаних МУ, услед слабости удова, сметњи при ходању и нарушене равнотеже, а у просеку живе три године краће од особа оболелих од АБ [5]. Петогодишње преживљавање оболелих од ВаД је 39%, у односу на 75% здравих особа истог узраста [2]. Најчешћи узроци смрти оболелих од ВаД су атеросклеротска болест коронарних артерија и пнеумонија [2, 3]. Фактори ризика за настанак ВаД су класични фактори за цереброваскуларну болест, од којих се знатан број може спречити [6]. Зато је веома важно правовремено поставити дијагнозу ВаД [7, 8].

ДЕФИНИЦИЈА, КРИТЕРИЈУМИ И КЛАСИФИКАЦИЈА ВАСКУЛАРНИХ ДЕМЕНЦИЈА

ВаД се дефинишу као стечени пад когнитивних способности условљен васкуларним факторима који је довољно изражен да омета обављање активности свакодневног живота оболеле особе [2]. Постоји неколико критеријума ВаД који се у већини елемената преклапају, али између којих постоје и битне разлике. У табели 1 су прегледно наведени најчешће коришћени критеријуми за дијагнозу вероватне ВаД.

Критеријуми *SCADDTC* препознају могућност постављања вероватне, могуће и сигурне ВаД [9]. Сигурна дијагноза ВаД је могућа само постмортем, а захтева да заживотно постоје клинички знаци деменције [9]. Међународно прихваћена класификација болести (*ICD-10*) не пружа довољно детаљну дефиницију ВаД, а између поткатегорија ВаД има доста преклапања [10]. У класификацији није прецизирано обавезно постојање васкуларних фактора ризика, нити су дефинисани налази компјутеризоване томографије (*CT*) и МР мозга [10]. У класификацији *DSM-IV* пренаглашене су сметње памћења, које често нису водећи симптом и знак у ВаД, а узрочна веза когнитивног пада и промена на снимцима мозга није дефинисана [11]. Предност критеријума *NINDS-AIREN* је што се први пут врло детаљно описују хетерогеност ВаД,

Correspondence to:

Aleksandra PAVLOVIĆ
Klinika za neurologiju
Klinički centar Srbije
Dr Subotića Starijeg 6
11000 Beograd
Srbija
aleksandravlovic@hotmail.com

Табела 1. Компарација различитих критеријума за постављање дијагнозе васкуларне деменције или вероватне васкуларне деменције
Table 1. Comparison between different criteria for vascular dementia or probable vascular dementia

Критеријум / Criteria	Коментар / Comment
<p>SCADDTC [9]</p> <p>Деменција Dementia</p> <p>Доказ о постојању бар два исхемијска МУ на основу анамнезе, неуролошког прегледа и/или снимака мозга или постојање једног МУ с јасно документованим почетком деменције Evidence of 2 or more ischemic strokes based on history, neurological examination and/or neuroimaging or presence of one stroke with clearly documented onset of dementia</p> <p>Доказ о постојању бар једног инфаркта ван церебелума на СТ или MR Evidence of at least one infarction outside of cerebellum on CT or MR</p>	<p>Потребно да буду испуњени сви критеријуми за постављање дијагнозе вероватне ВаД. Requires presence of all criteria for the diagnosis of probable VaD.</p>
<p>ICD-10 [10]</p> <p>Мултиинфарктна деменција: деменција услед више инфаркта која почиње постепено и погоршава се са новим бројним МУ Multi-infarct dementia: dementia secondary to recurrent strokes developing gradually and worsening with new strokes</p> <p>Супкортикална ВаД: болесници са дуготрајном хипертензијом и исхемијским променама у белој маси великог мозга, без захватања коре мозга Subcortical VaD: patients with long-standing hypertension and ischemic white matter lesions, with no cortex involvement</p> <p>Акутна ВаД: развија се брзо, после једног или низа поновљених МУ Acute VaD: developing fast, after one or several recurrent strokes</p>	<p>Постоје и друге, недовољно дефинисане категорије (неспецификована ВаД, друге ВаД и мешовита ВаД). Не постоји градирање по степену вероватноће постављања дијагнозе. Other ill-defined categories introduced as well (non-specified VaD, other VaD, mixed VaD). No grading of VaD by probability of diagnosis</p>
<p>DSM-IV [11]</p> <p>Вишеструки когнитивни дефицити: обавезно на плану памћења уз барем још један когнитивни поремећај (афазија, апраксија, агнозија, дисегзекутивни синдром) The development of multiple cognitive deficits: requires memory impairment with decline in one or several cognitive functions (aphasia, apraxia, agnosia, dysexecutive syndrome)</p> <p>Когнитивни дефицити доводе до значајног поремећаја у социјалним односима и професионалним активностима и представљају пад у односу на претходно функционисање Cognitive deficits cause significant impairment in social or occupational functioning and represent a significant decline from a previous level of functioning</p> <p>Постоје фокални неуролошки знаци и симптоми или налази на снимцима мозга који потврђују цереброваскуларну болест и у казалној су вези с когнитивним падом Focal neurological signs and symptoms or evidence on neuroimaging indicative of cerebrovascular disease that are judged to be etiological related to the cognitive disturbance</p>	<p>Неопходно је искључити делиријум. Requires exclusion of delirium.</p>
<p>NINDS-AIREN [12]</p> <p>Деменција дефинисана когнитивним падом с поремећајем памћења уз оштећење у бар два когнитивна домена; пожељно је да су испади установљени клиничким прегледом и документовани неуропсихолошким испитивањем; испади су довољно тешки да ометају активности свакодневног живота Dementia defined by cognitive decline from a previously higher level of functioning and manifested by impairment of memory and of two or more cognitive domains, preferably established by clinical examination and documented by neuropsychological testing; deficits should be severe enough to interfere with activities of daily living</p> <p>Постојање цереброваскуларне болести у виду фокалних неуролошких знакова и доказа на снимцима мозга (СТ или MR) Cerebrovascular disease, defined by the presence of focal neurological signs and evidence of relevant lesions on neuroimaging (CT or MR)</p> <p>Узрочни однос два напред наведена поремећаја на следећи начин: а) почетак деменције током три месеца од МУ; б) нагло погоршање когнитивног стања или степености, флукутирајући развој когнитивног пада A relationship between the above two disorders, manifested by the presence of one or more of the following: a) onset of dementia within 3 months following a recognized stroke; b) abrupt deterioration in cognitive functions or fluctuating, stepwise progression of cognitive deficits</p>	<p>За дијагнозу вероватне ВаД потребно је да су испуњени сви критеријуми. Искључити делиријум, измену стања свести, психозу и тешку афазiju. For diagnosis of probable all three criteria should be met. Requires exclusion of delirium, impaired consciousness, psychosis, severe aphasia</p>

SCADDTC – Stata of California Alzheimer's Disease Diagnostic and Treatment Centers; МУ – мождани удар; СТ – компјутеризована томографија; MR – магнетна резонанција; ВаД – васкуларна деменција; ICD – International Classification of Diseases; DSM – Diagnostic and Statistical Manual; NINDS-AIREN – National Institute of Neurological Disorders and Stroke-Association Internationale pour le Recherche et l'Enseignement en Neurosciences

SCADDTC – Stata of California Alzheimer's Disease Diagnostic and Treatment Centers; CT – computed tomography; MR – magnetic resonance; VaD – vascular dementia; ICD – International Classification of Diseases; DSM – Diagnostic and Statistical Manual; NINDS-AIREN – National Institute of Neurological Disorders and Stroke-Association Internationale pour le Recherche et l'Enseignement en Neurosciences

разноврсност клиничког тока, специфичност почетка болести који је диференцира од АБ, значај временске повезаности неких облика ВаД са МУ и друго [12]. И у овој класификацији коначна дијагноза ВаД се поставља након смрти дементне особе, а патохистолошки преглед мозга потврђује постојање бројних инфаркта мозга, од којих су бар неки ван церебелума [12].

Упоредна испитивања најчешће коришћених критеријума за ВаД показала су да они не препознају исту популацију [13]. Најосетљивији критеријуми за постављање дијагнозе ВаД су SCADDTC, јер показују највећу сензитивност за постављање дијагнозе могуће ВаД [13]. С друге стране, критеријуми DMS-IV за ВаД и NINDS-AIREN за могућу ВаД најефикаснији су у искључивању болесника с мешовитом деменцијом (ВаД и АБ) [13].

Критеријуми за ВаД су изведени из критеријума за АБ, с нагласком на губитак памћења, који не мора да буде водећа тегоба у ВаД. Проблем је још сложенији јер су ВаД хетерогена група стања, где до когнитивног пада може довести и један, стратешки постављен МУ, мултиинфарктно стање, али и болест малих крвних судова (БМКС) мозга, која не мора да се манифестује клинички очигледним МУ, већ кумулативним дејством понављаних, „тихих“, мањих исхемија. Главне поделе ВаД на подтипове су приказане у табели 2 [14, 15].

ПАТОГЕНЕЗА ВАСКУЛАРНЕ ДЕМЕНЦИЈЕ

У патогенетској основи васкуларног когнитивног пада описују се три основна патофизиолошка механизма: 1) стеноза већег броја можданих артериола с последичном хипоперфузијом доминантно фронтотемпоропаријеталних региона беле масе; 2) оклузија лумена малих крвних судова, најчешће у пределу фронталних режњева, ређе путамена, таламуса и понса, што доводи

до лакунарних инфаркта (*status lacunaris*); и 3) стратешки локализовани МУ, посебно у хипокампусу, медијалном делу таламуса, десном паријеталном режњу и једру каудатуса [8, 16]. О вероватном јединству патофизиолошких механизма сва три феномена говори чињеница да деле исте факторе ризика.

Питање које се намеће у литератури последњих година јесте да ли је ВаД посебан ентитет или доприноси сећа компонентна у разним облицима деменције других етиологија, односно у оквиру ентитета мешовите деменције.

ВАСКУЛАРНИ ФАКТОРИ РИЗИКА У ДЕМЕНЦИЈИ

Фактори ризика за настанак ВаД су истоветни онима за МУ, те постоје значајне могућности за превенцију васкуларног когнитивног пада [6]. У највећем броју случајева ВаД је условљена већим бројем фактора, па оболела особа има анамнезу о дугогодишњем деловању више васкуларних фактора ризика [1].

Старење је један од најзначајнијих непромењивих фактора ризика за МУ, ВаД и деменцију уопште [8]. Међутим, могућа је појава истоветних промена и код млађих особа с васкуларним факторима ризика [17]. Неке студије су показале да је ВаД нешто чешћа код мушкараца него код жена, као и код припадника црне расе [18]. Познато је да је апOLIпопротеин Е, ε4 алел повезан с повећаним ризиком за АБ, али и цереброваскуларну болест, мада постоје и студије које оповргавају ову удруженост [8]. Постоји низ ретких наследних болести које могу да доведу до ВаД, од којих је најчешћа церебрална аутозомно доминантна артериопатија са супкортикалним инфарктима и леукоенцефалопатијом (*CADASIL*), описана недавно и у нашој популацији [19].

Табела 2. Класификације васкуларне деменције [14, 15]

Table 2. Vascular dementia classifications [14, 15]

Класификација васкуларне деменције према Коноу и сарадницима, 1997 [14] Vascular dementia classification by Konno et al., 1997 [14]	Мултиинфарктна деменција Multi-infarct dementia
	Деменција услед стратешки постављених појединачних инфаркта Dementia due to strategic single infarct
	Деменција услед мултилакунарног удара Dementia due to multiple lacunar strokes
	Бинсвангерова супкортикална артериосклеротска енцефалопатија Binswanger's subcortical arteriosclerotic encephalopathy
	Комбинација прва три подтипа Combination of first three subtypes
	Хеморагијска деменција Hemorrhagic dementia
	Супкортикалне деменције Subcortical dementias
Класификација васкуларне деменције према Волину и сарадницима, 2003 [15] Vascular dementia subtypes by Wallin et al, 2003 [15]	Комбинована Алцхајмерова болест Combined Alzheimer's disease
	Деменција после можданог удара Poststroke dementia
	Супкортикална васкуларна деменција Supcortical vascular dementia
	Алцхајмерова болест + васкуларна деменција Alzheimer's disease + vascular dementia

Фактори ризика на које се може утицати

Повишен систолни крвни притисак је повезан с развојем когнитивне дисфункције и ВаД, док резултати у вези са дијастолним крвним притиском нису конзистентни [20]. Посебно су важне дневне варијације крвног притиска и висок ноћни систолни притисак, које доводе до БМКС [1, 20]. Дуготрајна, хронична хипергликемија, повећане концентрације инсулина у крви, метаболички синдром и дијабетес мелитус уско су повезани с развојем ВаД или деменције након клинички препознатог МУ [21]. Повезаност са другим факторима ризика за МУ, као што су дислипидемије, атријална фибрилација, коронарна болест, инфаркт миокарда, повишен хематокрит и пушење, описана је у литератури, али ови фактори вероватно најпре делују повећавајући ризик за МУ [8]. Нижи ниво образовања повезан је с повећаним ризиком од појаве ВаД [8]. Већи однос обима струка и обима кукова је у недавној метаанализи такође доведен у везу с повећаним ризиком за развој деменције [22].

Клиничка слика васкуларне деменције

Према већини дефиниција ВаД, когнитивни пад се испољава нагло или постепено током три месеца од МУ, али се, поготово у савременој литератури, препознаје и тзв. шуњајуће напредовање интелектуалног пропадања [2]. Когнитивни статус може да се стабилизује или чак поправи после акутног МУ, али се код великог процента погођених особа јавља прогресивно пропадање током година [23]. Болесници с израженим супкортикалним исхемијским лезијама испољавају, као типичан налаз, поремећаје ходања у виду хода ситним, кратким корацима са вучењем стопала по подлози (раније називан *marche a petits pas*). Ходање може бити и апраклично, када не постоји слабост мишића доњих удова приликом прегледа у лежећем ставу; приликом вертикализације нарушена схема извођења покрета ходања онемогућава болесника да направи одговарајући корак. Ови болесници често имају и ургенцију, а потом и инконтиненцију мокрења. Остале клиничке одлике су: екстрапирамидални и пирамидални знаци, псеудобулбарна парализа са дизартријом, дисфагијом и емоционалном лабилношћу, испади у видном пољу и позитивни дезинхибициони феномени [2].

Болесници су често успорени у комуникацији, депресивни или апатични и конфузни. Код оболелих с мултиплим кортикалним инфарктима постоји комбинација оштећења кортикалних функција, односно сметњи памћења, пажње, говора и праксије са другим неуролошким дефицитима [8]. Уколико су супкортикалне лезије водеће, бележе се тешкоће промене когнитивног сета, инхибиције одговора, фонемске флуентности, смањење вербалног учења, персеверативност, поремећај концептуалног праћења и тешкоће копирања сложеног цртежа [2]. Неуропсихолошки налаз у ВаД типично одговара супкортикално-префронталној дисфункцији.

Стратешки инфаркти у зонама доминантног гируса ангулариса, инферомезијалног темпоралног режња са доминантне стране и медијалног фронталног режња доводе до специфичних синдрома који достижу степен деменције [1, 2].

Неурорадиолошка слика васкуларне деменције

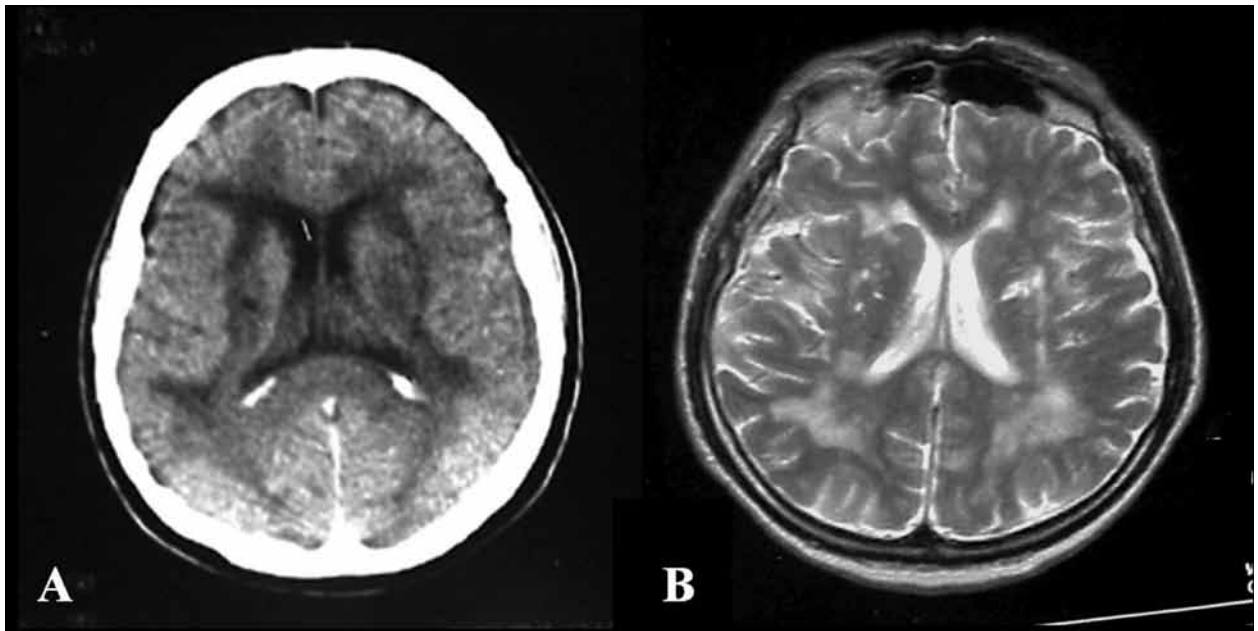
СТ мозга код болесника са ВаД може да прикаже исхемијске лезије у сливу предње, средње или задње великомождане артерије, округле или овалне исхемије у супкортикалној белој маси и можданом стаблу мање од 1,5 cm које одговарају лакунарним инфарктима или конфлуирање хиподензних промена перивентрикуларно или у супкортикалној белој маси које може да се пружа до самог кортекса, који се назива и леукоарајоза (Слика 1А). Исхемијске промене, а посебно оне које су последица БМКС, боље се приказују на МР мозга, у овој области бољу методологију у односу на СТ преглед [24]. Помоћу МР прегледа болесника са ВаД откривају се сливене хиперинтензивне исхемијске лезије на секвенцама T2 и FLAIR и хипоинтензивне на секвенцама T1 (Слика 1Б) [8]. Могуће је и постојање лобарне или дубоке супкортикалне хеморагије (Слика 2). Првобитно мишљење неких аутора да је укупан волумен исхемијских промена битан фактор настанка ВаД је данас углавном напуштен [8]. Оболели од ВаД са прогресијом болести показују и знаке кортикалне, а посебно супкортикалне атрофије, али и атрофију медијалног темпоралног режња, која говори у прилог бржој прогресији когнитивног дефицита [8, 25].

Напредне МР технике, пре свега дифузиони тензор имидинг и градијент ехо секвенца, пружају нове информације о механизму настанка ВаД и намећу се као потенцијални сурогат-маркер болести [26]. Дугорочне студије су доказале развој лезија, посебно БМКС, али је корелација екстензивности лезија с когнитивним падом и даље предмет опречних ставова [27]. Много боља корелација откривена је употребом дифузионог тензор МР имидинга, који је осетљивији на измене структуре нервних путева у белој маси, чиме се потврђује теорија о дисконекцији као основном патогенетском механизму васкуларног когнитивног пада [28].

ДРУГИ НАЛАЗИ У ВАСКУЛАРНОЈ ДЕМЕНЦИЈИ

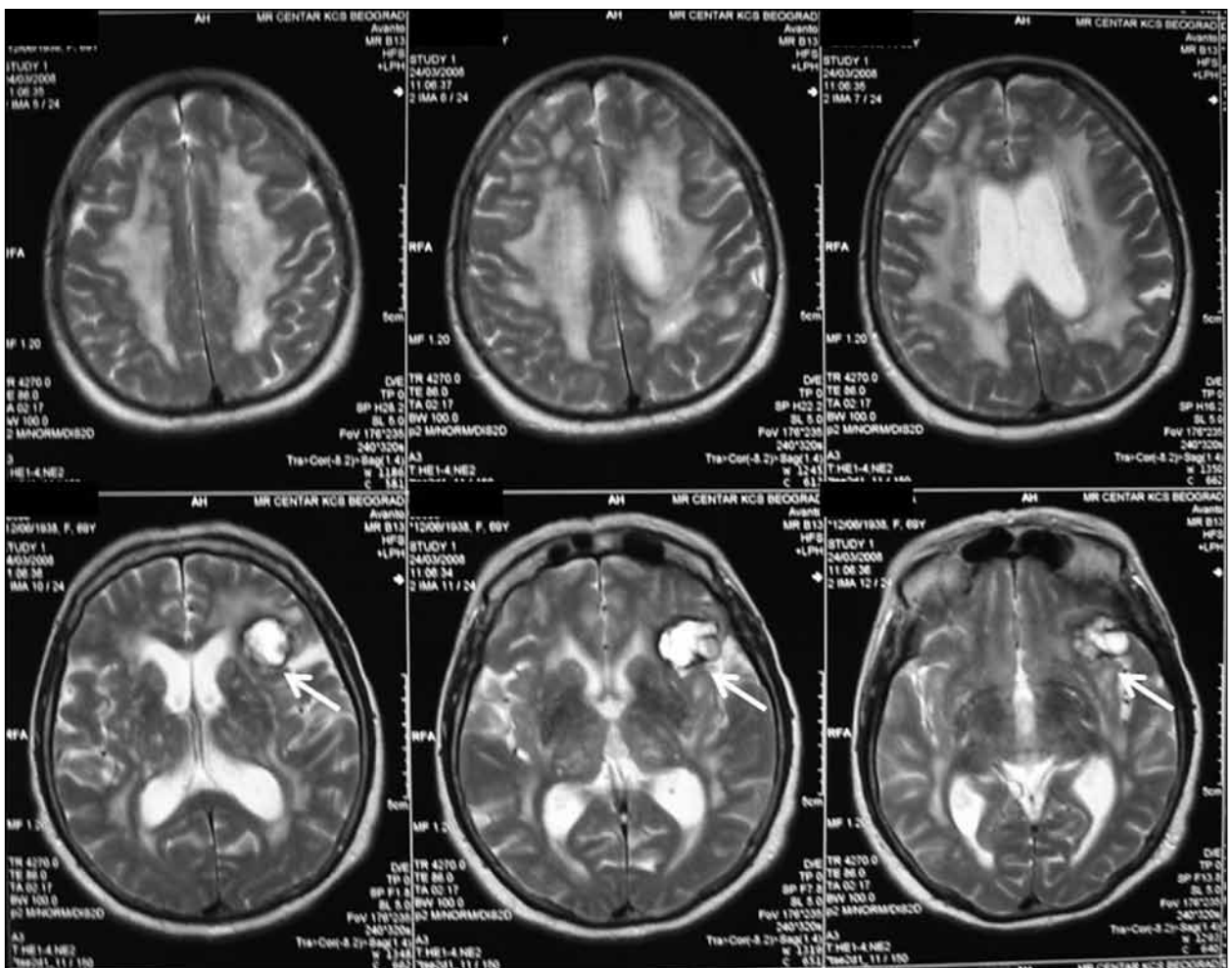
Лабораторијске анализе

Лабораторијске анализе у ВаД су усмерене на утврђивање фактора ризика и искључивање других узрока деменције. Рутински тестови подразумевају крвну слику, седиментацију еритроцита, гликемију, тестове функције бубрега и јетре, серологију на сифилис, ниво витамина B₁₂ и хомоцистеина у крви и тиреоидни статус. Мада није доказана специфична повезаност



Слика 1. А) Налаз компјутеризоване томографије мозга, конфлуентне исхемијске лезије беле масе и више лакунарних исхемија. Б) Налаз магнетне резонанције мозга, Т2-секвенца, исти болесник, хиперинтензивне лезије у белој маси великог мозга с више лакунарних инфаркта.

Figure 1. A) Brain computed tomography, confluent ischemic lesions in white matter and lacunar infarcts. B) Brain magnetic resonance imaging, T2-sequence, hyperintense lesions in cerebral white matter with several lacunar infarcts.



Слика 2. Болесница стара 69 година са дугогодишњом лоше регулисаном хипертензијом. Налаз магнетне резонанције мозга, Т2-секвенца: конфлуентне исхемијске лезије беле масе и интрацеребрални хематом фронтално лево (стрелице).

Figure 2. Female patients 69-year-old with long-standing poorly controlled hypertension. Brain magnetic resonance imaging, T2-weighted image: confluent ischemic white matter lesions and intracerebral hemathoma in frontal left lobe (arrows).

сниженог нивоа витамина Д₃ и васкуларног когнитивног дефицита, показано је да ова веома честа хиповитаминоза доводи до когнитивног пада, те је пожељно урадити и ову анализу. Код одабраних болесника треба урадити и серологију на *HIV*, синдром антифосфолипидних антитела и имунолошке анализе.

Неуросонолошки налази

Код болесника са територијалним инфарктима екстракранијални доплер магистралних артерија врата може да укаже на стенозу или оклузију каротидне артерије. Транскранијални доплер великих артерија базе мозга такође може да открије стенозе или оклузије артерија Вилисовог полигона. Код болесника са БМКС откривају се и повишени индекси пулзатилности над интракранијалним артеријама, као знак повећаног васкуларног отпора услед микроангиопатије [29].

Посебни ентитети у групи васкуларних деменција

Хетерогеност ВаД се огледа у постојању неколико ентитета који доводе до когнитивног пада васкуларне етиологије, а неретко се могу уочити у свакодневној клиничкој пракси неуролога, психијатра и геријатра.

Супкортикална васкуларна деменција

Супкортикална васкуларна деменција (СКВаД) се сматра најбоље дефинисаним ентитетом из области ВаД. Болест је последица БМКС, с оклузијом најмањих крвних судова – артериола, величине до 400–500 микрона [30]. Стенозе и оклузије дубоких медуларних артерија, крвних судова који међусобно не формирају анастомозе и стање продужене хипоперфузије можданог ткива доводе до настанка лакунарних инфаркта и/или исхемијских ЛБМ у виду изолованих или спојених плажа исхемијских поља, смештених у дубокој белој маси великог мозга, уз коморе или у можданом стаблу, доминантно понсу [31].

Клиничка слика СКВаД укључује моторно и когнитивно успоравање, дисегзекутивни синдром, заборавност, дизартрију, измене расположења, ургенцију микције и инконтиненцију урина, ходање ситним корацима [30]. Сматра се да ове сметње настају јер исхемијске лезије прекидају паралелне везе од префронталног кортекса до базалних ганглија, односно таламокортикалне везе [23]. МР мозга је пресудан за постављање дијагнозе.

Исхемијске ЛБМ повећавају ризик за настанак спонтаног интрацеребралног крварења, као и уколико је болесник на антикоагулантној терапији или прими тромболитичку терапију због акутног исхемијског МУ [32, 33].

Бинсвангерова болест: мит или реалност?

Ото Бинсвангер, истакнути немачки неуропатолог и учитељ Алојза Алцхајмера и Франца Нисла, први је описао „хроничне“ ЛБМ у великом мозгу [34]. Код болесника се испољава променљива клиничка слика, која укључује измену когнитивних функција и понашања, са сметњама памћења, егзекутивних и визуоспацијалних функција и изменом говора, док у неуролошком налазу доминирају псеудобулбарна парализа, пирамидални знаци и поремећаји ходања, а могући су и епилептички напади [34]. Сметње се развијају постепено, корак по корак, уз повремену стабилизацију болести. Могуће је акутно погоршање као последица лакунарног МУ с новом хемипарезом. На МР снимцима мозга уочавају се екстензивне ЛБМ у виду конфлуентних лезија и мултиплих лакунарних исхемија [34]. Бинсвангерова болест је, међутим, хетерогени ентитет чије су одлике сличне обележјима супкортикалне исхемијске леукоенцефалопатије, односно нема патохистолошке, клиничке, нити неурорадиолошке специфичности [35].

Деменција после акутног можданог удара

Значајан когнитивни пад на нивоу ВаД може настати и после само једног, стратешки постављеног МУ. Најчешће је у питању исхемијско оштећење у сливу великих можданих артерија или њихових дубоких грана [1]. Уколико је погођена зона иригације предње мождане артерије, оболеле особе испољавају абулију, динамичку афазiju, поремећај памћења и диспраксију. Инфаркти у сливу десне средње мождане артерије могу да доведу до слике психозе и конфузности. Исхемијско оштећење гируса ангулариса изазива флуентну афазiju, алексију, аграфију, сметње памћења, дезоријентацију у простору и конструкциону апраксију. Инфаркти у сливу задње мождане артерије могу довести до психомоторне узнемирености, визуелних халуцинација, конфузности и поремећаја вида. Исхемије у таламусу могу да доведу до поремећаја говорних и мнестичких функција. Латерализованост дефицита се испољава доминантно сметњама оријентације, губитком памћења, поремећајем говора и изменама понашања код левостраних лезија, односно сметњама памћења, просторне пажње и изменама понашања код оштећења на десној страни [8].

Наследне болести као узрок васкуларних деменција

Најчешћа наследна болест која доводи до ВаД је *CADASIL*, неатеросклеротска артериопатија која је последица мутације у гену *Notch3*, лоцираном на хромозому 19, те је генетска анализа кључна метода у постављању дијагнозе ове болести. *CADASIL* се клинички испољава мигреном с ауром, изменом расположења, понављаним

исхемијским МУ и прогресивним когнитивним падом. Преглед мозданог паренхима МР методом указује на екстензивне исхемијске ЛБМ, типично у предњем полу темпоралног режња, лакунарне исхемије у понсу и екстерној капсули, затим на микрокрварења и атрофију мозга [36]. Патохистолошка анализа узорка коже или мишића добијених биопсијом може да покаже постојање типичних ултраструктурних промена, посебно гранулираног осмиофилног материјала у медији артериола [36]. Специфично лечење не постоји, а упутно је строго контролисати васкуларне факторе ризика будући да њихово истовремено постојање код особе оболеле од *CADASIL* додатно погоршава клиничку и неурорадиолошку слику.

Међу осталим ређим болестима описују се хереди тарне амилоидне ангиопатије, мутације у гену за колаген (*COL4A1* тип IV колагенске подјединице), *pseudoxanthoma elasticum* и друге болести [8, 37].

Амилоидна ангиопатија

Спорадична церебрална амилоидна ангиопатија (ЦАА) са депозитима амилоида бета у зидовима пенетрантних артериола и капилара у лептоменингеама и кортексу мозга је релативно чест налаз, који се бележи у обдукционом материјалу мозга код 10–30% особа без обзира на заживотни когнитивни статус, као и 80–100% болесника са АБ [1, 8]. Болест доводи до интрацеребралне кортикалне или кортико-супкортикалне лобарне хеморагије, лакунарних исхемија, конфлуентних ЛБМ и микрокрварења, па комбинација ових налаза на МР мозга треба да побуди сумњу на ЦАА. Специфично лечење не постоји, али је издвојена подгрупа болесника с инфламаторним одговором изазваним са ЦАА, код којих извесног ефекта има примена имуносупресивних лекова, пре свега кортикостероида и циклофосамида [8].

ЛЕЧЕЊЕ ВАСКУЛАРНЕ ДЕМЕНЦИЈЕ

Контрола васкуларних фактора ризика је најзначајнија мера у превенцији ВаД и деменције уопште [1]. Упутна је примена мера примарне и секундарне превенције исхемијског МУ [8].

Лечење артеријске хипертензије је у студији *Syst-Eur* довело не само до смањења инциденције МУ, већ и до ризика за настанак ВаД [8]. Међутим, недавно објављени подаци Кохренове базе података указују на то

да нема валидних информација о смањењу учесталости когнитивног пада и деменције с лечењем хипертензије [38]. Код особа с понављаним МУ примена АСЕ-инхибитора без диуретика или са њим смањује ризик од деменције и когнитивног пада, према резултатима студије *PROGRESS* [39]. Тренутно нема објављених студија о примени статина у лечењу особа оболелих од ВаД.

Постоје докази о оштећењу холинергичног система у ВаД, као што је то случај у АБ [8]. Примена галантамина код болесника са чистом ВаД и мешовитом деменцијом (ВаД и АБ) показала је успорење прогресије пада когнитивних функција, општег функционисања и измене понашања [40], с посебно повољним ефектом на извршне функције код чисте ВаД [41]. Повољан ефекат на извршне функције је показан и с ривастигмином [42] и мемантином [8], али без утицаја на опште когнитивно и функционално стање. Кохренова база података и метаанализа претходних студија налазе највише доказа о користи примене донепезила код ВаД [43, 44]. Профил нежељених дејстава ових лекова је исти као и код болесника са АБ. Директно међусобно поређење различитих лекова није досада вршено. Према актуелним препорукама, постоје извесни позитивни ефекти нимодипина, ницерголина и хуперзина код БМКС [8]. Према недавно објављеним препорукама за лечење болесника с васкуларним когнитивним падом и ВаД, донепезил може бити користан за побољшање когнитивног стања болесника са ВаД на нивоу класе *IIa* препорука, с нивоом доказа А, док мемантин може бити користан код болесника с мешовитом деменцијом (ВаД и АБ) [8].

ЗАКЉУЧАК

Васкуларне лезије мозга су други по учесталости узрок когнитивног пада и деменције. Клиничка слика је разноврсна, а болест може да настане после МУ, као и постепено, и најчешће напредује током година. Правовремена и тачна дијагноза је неопходна, јер постоје могућности превенције болести, док је лечење насталог оштећења ограничено.

НАПОМЕНА

Овај рад је финансиран средствима с пројеката бр. 175022 и 175033 Министарства просвете, науке и технолошког развоја Републике Србије.

ЛИТЕРАТУРА

- Pavlović DM. Demencije – neurološki i psihološki vodič. Beograd: Kaligraf; 2008.
- Pavlović DM. Neuropsihologija sa osnovama biheviornalne neurologije. Beograd: Kaligraf; 2011.
- Jellinger KA, Attems J. Prevalence of dementia disorders in the oldest-old: an autopsy study. *Acta Neuropathol.* 2010; 119(4):421-3.
- Fernando MS, Ince PG; MRC Cognitive Function and Ageing Neuropathology Study Group. Vascular pathologies and cognition in a population-based cohort of elderly people. *J Neurol Sci.* 2004; 226(1-2):13-7.
- Hebert R, Brayne C. Epidemiology of vascular dementia. *Neuroepidemiology.* 1995; 14:240-57.
- Pavlovic AM, Pekmezovic Z, Zidverc-Trajkovic J, Pavlovic DM, Jovanovic Z, Mijajlovic M, et al. Is there a difference in risk factors for single and multiple symptomatic lesions in small vessel disease? What is the difference between one and plenty – experience from 201 Serbian patients. *Clin Neurol Neurosurg.* 2006; 108:358-62.
- Pavlović DM, Pavlović AM. Blago kognitivno oštećenje. *Srp Arh Celok Lek.* 2009; 137:434-9.
- Gorelick PB, Scuteri A, Black SE, Decarli C, Greenberg SM, Iadecola C, et al; on behalf of the American Heart Association Stroke Council, Council on Epidemiology and Prevention, Council on Cardiovascular Nursing, Council on Cardiovascular Radiology and Intervention, and Council on Cardiovascular Surgery and Anesthesia. Vascular contributions to cognitive impairment and dementia: a statement for healthcare professionals from the American Heart Association/American Stroke Association. *Stroke.* 2011; 42:2672-713.
- Chui HC, Victoroff JI, Margolin D, Jagust W, Shankle R, Katzman R. Criteria for the diagnosis of ischemic vascular dementia proposed by the State of California Alzheimer's Disease Diagnostic and Treatment Centers. *Neurology.* 1992; 42:473-80.
- World Health Organization. International Statistical Classification of Diseases and Related Health Problems. 10th revision. Volume 1. Geneva: WHO; 1992.
- Diagnostic and Statistical Manual of Mental Disorders. 4th ed. Washington: American Psychiatric Association; 1994.
- Roman GC, Tatemichi TK, Erkinjuntti T, Cummings JL, Masdeu JG, Garcia JH, et al. Vascular dementia: diagnostic criteria for research studies, report of the NINDS/AIREN International workshop. *Neurology.* 1993; 43:250-9.
- Gold G, Bouras S, Canuto A, Bergallo MF, Hermann FR, Hof PR, et al. Clinicopathological validation studies of four sets of clinical criteria for vascular dementia. *Am J Psychiatry.* 2002; 159:82-7.
- Konno S, Meyer JS, Terayama Y, Margishvili GM, Mortel KF. Classification, diagnosis and treatment of vascular dementia. *Drugs Aging.* 1997; 11:361-73.
- Wallin A, Milos V, Sjögren M, Pantoni L, Erkinjuntti T. Classification and subtypes of vascular dementia. *Int Psychogeriatr.* 2003; 15(Suppl 1):27-37.
- Battistin L, Cagnin A. Vascular cognitive disorder. A biological and clinical overview. *Neurochem Res.* 2010; 35(12):1933-8.
- Pavlović AM, Pekmezović Z, Zidverc-Trajković J, Jovanovic Z, Mijajlovic M, Pavlovic D, et al. What are the differences between younger and older patients with symptomatic small vessel disease? *Clin Neurol Neurosurg.* 2011; 113:762-7.
- Fitzpatrick AL, Kuller LH, Ives DG, Lopez OL, Jagust W, Breitner JC, et al. Incidence and prevalence of dementia in the Cardiovascular Health Study. *J Am Geriatr Soc.* 2004; 52:195-204.
- Zidverc-Trajković J, Lačković V, Pavlović A, Bajčetić M, Carević Z, Tomić G, et al. Cerebralna autozomno dominantna arteriopatija sa subkortikalnim infarktima i leukoencefalopatijom (CADASIL) – prikaz tri bolesnika iz Srbije. *Srp Arh Celok Lek.* 2008; 136(3-4):148-53.
- Sharp SJ, Aarsland D, Day S, Sonnesyn H; Alzheimer's Society Vascular Dementia Systematic Review Group, Ballard C. Hypertension is a potential risk factor for vascular dementia: systematic review. *Int J Geriatr Psychiatry.* 2011; 26(7):661-9.
- Ahtiluoto S, Polvikoski T, Peltonen M, Solomon A, Tuomilehto J, Winblad B, et al. Diabetes, Alzheimer disease, and vascular dementia: a population-based neuropathologic study. *Neurology.* 2010; 75(13):1195-202.
- Beydoun MA, Beydoun HA, Wang Y. Obesity and central obesity as risk factors for incident dementia and its subtypes: a systematic review and meta-analysis. *Obes Rev.* 2008; 9:204-18.
- Pavlović AM. Patologija bele mase. In: Niške sveske. II Jugoslovenski simpozijum o moždanom udaru. Niš: Klinika za neurologiju, Klinički centar Niš; 2001. p.64-71.
- Pavlovic AM, Barras CD, Hand PJ, Tress BM, Desmond PM, Davis SM. Brain imaging in transient ischemic attack – redefining TIA. *J Clin Neurosci.* 2010; 17:1105-10.
- van de Pol L, Gertz HJ, Scheltens P, Wolf H. Hippocampal atrophy in subcortical vascular dementia. *Neurodegener Dis.* 2011; 8:465-9.
- Patel B, Markus HS. Magnetic resonance imaging in cerebral small vessel disease and its use as a surrogate disease marker. *Int J Stroke.* 2011; 6(1):47-59.
- Schmidt R, Petrovic K, Ropele S, Enzinger C, Fazekas F. Progression of leukoaraiosis and cognition. *Stroke.* 2007; 38(9):2619-25.
- O'Sullivan M, Morris RG, Huckstep B, Jones DK, Williams SC, Markus HS. Diffusion tensor MRI correlates with executive dysfunction in patients with ischaemic leukoaraiosis. *J Neurol Neurosurg Psychiatry.* 2004; 75(3):441-7.
- Pavlović AM, Čovićković-Šternić N. Nove indikacije za transkranijalni dopler – veliki koraci napred. *Srp Arh Celok Lek.* 2007; 135(1-2):92-7.
- Román GC, Erkinjuntti T, Wallin A, Pantoni L, Chui HC. Subcortical ischaemic vascular dementia. *Lancet Neurol.* 2002; 1:426-36.
- Pantoni L. Cerebral small vessel disease: from pathogenesis and clinical characteristics to therapeutic challenges. *Lancet Neurol.* 2010; 9(7):689-701.
- Smith EE, Rosand J, Knudsen KA, Hylek EM, Greenberg SM. Leukoaraiosis is associated with warfarin-related hemorrhage following ischemic stroke. *Neurology.* 2002; 59(2):193-7.
- Ariës MJ, Uyttenboogaart M, Vroomen PC, De Keyser J, Luijckx GJ. tPA treatment for acute ischaemic stroke in patients with leukoaraiosis. *Eur J Neurol.* 2010; 17(6):866-70.
- Caplan LR, Gomes JA. Binswanger disease – an update. *J Neurol Sci.* 2010; 299:9-10.
- Loeb C. Binswanger's disease is not a single entity. *Neurol Sci.* 2000; 21(6):343-8.
- Chabriat H, Joutel A, Dichgans M, Tournier-Lasserre E, Boussier MG. CADASIL. *Lancet Neurol.* 2009; 8(7):643-53.
- Pavlovic AM, Zidverc-Trajkovic J, Milovic MM, Pavlovic DM, Jovanovic Z, Mijajlovic M, et al. Cerebral small vessel disease in pseudoxanthoma elasticum: three cases. *Can J Neurol Sci.* 2005; 32:115-8.
- McGuinness B, Todd S, Passmore P, Bullock R. Blood pressure lowering in patients without prior cerebrovascular disease for prevention of cognitive impairment and dementia. *Cochrane Database Syst Rev.* 2009; (4):CD004034.
- Tzourio C, Anderson C, Chapman N, Woodward M, Neal B, MacMahon S, Chalmers J; PROGRESS Collaborative Group. Effects of blood pressure lowering with perindopril and indapamide therapy on dementia and cognitive decline in patients with cerebrovascular disease. *Arch Intern Med.* 2003; 163:1069-75.
- Erkinjuntti T, Kurz A, Gauthier S, Bullock R, Lilienfeld S, Damaraju CV. Efficacy of galantamine in probable vascular dementia and Alzheimer's disease combined with cerebrovascular disease: a randomised trial. *Lancet.* 2002; 359:1283-90.
- Auchus AP, Brashear HR, Salloway S, Korczyn AD, De Deyn PP, Gassmann-Mayer C; GAL-INT-26 Study Group. Galantamine treatment of vascular dementia: a randomized trial. *Neurolog.* 2007; 69:448-58.
- Moretti R, Torre P, Antonello RM, Cazzato G, Bava A. Rivastigmine in subcortical vascular dementia: an open 22-month study. *J Neurol Sci.* 2002; 203-204:141-6.
- Malouf R, Birks J. Donepezil for vascular cognitive impairment. *Cochrane Database Syst Rev.* 2004; (1):CD004395.
- Kavirajan H, Schneider LS. Efficacy and adverse effects of cholinesterase inhibitors and memantine in vascular dementia: a meta-analysis of randomised controlled trials. *Lancet Neurol.* 2007; 6:782-92.

Vascular Dementia: Facts and Controversies

Aleksandra Pavlović^{1,2}, Dragan Pavlović³, Vuk Aleksić², Nadežda Šternić^{1,2}

¹Neurology Clinic, Clinical Center of Serbia, Belgrade, Serbia;

²School of Medicine, University of Belgrade, Belgrade, Serbia;

³Faculty for Special Education and Rehabilitation, University of Belgrade, Belgrade, Serbia

SUMMARY

Vascular dementia (VaD) is the second most frequent dementia after Alzheimer's disease, and is diagnosed during lifetime in 20% of demented patients. Five-year survival rate in VaD is 39%, while it is estimated to be 75% in healthy persons of the same age. It is therefore important to make correct diagnosis of VaD early in the course of the disease. Risk factors for VaD are identical to stroke risk factors, and there are significant possibilities for the prevention of vascular cognitive decline. Cognitive decline develops acutely or step-by-step within three months after stroke, but more gradual progression of intellectual decline is also possible. Neurological examination can reveal pyramidal and extrapyramidal signs, pseudobulbar palsy, gait disturbance and urinary incontinence. Neuropsychological profile comprises

the loss of cognitive set shifting, decline in word fluency, verbal learning difficulties, perseverations, difficulties in complex figure copying, and in patients with cortically located lesions also problems with speech and praxia. The basis of the diagnosis is, besides history, neurological examination and neuropsychological assessment, computed tomography and/or magnetic resonance brain imaging. Vascular risk factors control is the most important measure in VaD prevention. Modern guidelines for the treatment of cognitive decline in VaD emphasize that donepezil can be useful in the improvement of cognitive status at the level of Class IIa recommendation at the level of evidence A, while memantine may be useful in patients with mixed VaD and Alzheimer's disease dementia.

Keywords: vascular dementia; risk factors; stroke

Примљен • Received: 21/10/2011

Прихваћен • Accepted: 09/04/2012